

Hepatozoonosis: reporte de casos en la ciudad de La Rioja¹.

Hepatozoonosis: report of cases in the city of La Rioja.

Resumen

La hepatozoonosis es una enfermedad canina transmitida por la garrapata *Rhipicephalus sanguineus* y causada por el protozoo apicomplejo *Hepatozoon spp.* Se presenta con síntomas clínicos inespecíficos que incluyen parálisis de extremidades traseras, fiebre y alteraciones sanguíneas detectables por laboratorio. En el presente trabajo se analizaron 108 muestras de sangre de perros de la ciudad de La Rioja con diagnóstico presuntivo de esta enfermedad al momento de la consulta veterinaria, entre febrero 2016-mayo 2017. Se observó anemia, leucocitosis, trombocitopenia y la presencia de gametocitos intraleucocitarios de *Hepatozoon spp.* en un 10% de los perros analizados. Esto confirma la presencia y circulación del agente causal de hepatozoonosis en la ciudad de La Rioja aunque la provincia no tiene las características del nicho ecológico más adecuado para su desarrollo. Además, indica la necesidad de contar con un programa para prevenir la transmisión del agente causal y del vector de la hepatozoonosis.

Palabras clave: Hepatozoonosis, *Hepatozoon spp.*, Anemia, Perros, La Rioja

Abstract

Hepatozoonosis is a canine disease transmitted by the tick *Rhipicephalus sanguineus* and caused by the apicomplex protozoan *Hepatozoon spp.* It presents with nonspecific clinical symptoms that include paralysis of the hind limbs, fever and laboratory-detectable blood alterations. In this work, 108 blood samples from dogs from the city of La Rioja were analyzed with a presumptive diagnosis of hepatozoonosis at the time of the veterinary consultation, between February 2016 and May 2017. Anemia, leukocytosis, thrombocytopenia and the presence of gametocytes intraleukocytes of *Hepatozoon spp.* were observed in 10% of the dogs analyzed. This confirms the presence and circulation of the causative agent of hepatozoonosis in the city of La Rioja although the province does not have the characteristics of the most appropriate ecological niche for its development. In addition, it indicates the need to have a program to prevent the transmission of the *Hepatozoon spp.* and his vector.

Key words: Hepatozoonosis, *Hepatozoon spp.*, Anemia, Dogs, La Rioja

¹Pablo N. Castillo*; María V. Ríos; Marcos D. Narmona; Patricia A. Córdoba; Dámaris N. Campregher
*mail de contacto: pablo_castillo22@hotmail.com

Texto

La hepatozoonosis es una enfermedad parasitaria canina, cuyo agente etiológico es *Hepatozoon spp.* Este parásito intracelular es un protozooarioapicomplejo de la clase Sporozoea, orden Eucoccidia, familia Haemogregarinidae, género Hepatozoon que requiere de dos hospedadores para poder completar su ciclo biológico, siendo el perro un hospedador intermediario (1). La hepatozoonosis puede ser sub-clínica y manifestarse inespecíficamente de forma aguda en animales en los extremos de la vida (cachorros y adultos). Sus síntomas son fiebre, dolores musculares, anorexia, parálisis de extremidades, descarga nasal mucopurulenta o hemorragias digestivas (7). Su presencia está asociada a regiones tropicales, subtropicales y de clima templado (11).

En Argentina se notificó por primera vez en el año 1999 en Buenos Aires siendo el agente caracterizado genótipicamente por biología molecular *Hepatozoon canis* (2). Con posterioridad se detectaron en Santa Fe y Provincia de Buenos Aires (5,6). El hospedador definitivo de esta enfermedad crónica es la garrapata *Rhipicephalus sanguineus*, que se adaptó a condiciones adversas permitiendo su diseminación en áreas poco favorables (3) como La Rioja. No se encontraron publicaciones ni reportes de casos de esta enfermedad con registro de laboratorio en nuestra provincia. Los veterinarios reconocen los síntomas clínicos inespecíficos para realizar un diagnóstico presuntivo con tratamiento empírico sintomatológico como “Enfermedad de la garrapata” recurriendo al laboratorio para confirmarlo solo en algunos casos.

El presente trabajo tiene como objetivo principal determinar la importancia clínico-veterinaria de la presencia de *Hepatozoon spp.* en caninos de la ciudad de La Rioja, con análisis de sangre de laboratorio.

Las muestras de sangre fueron obtenidas por punción venosa y anticoaguladas con EDTA K3 en tubos comerciales VDS, los extendidos de sangre periférica fueron teñidos con la técnica de May-Grünwald/Giemsa diluido de Biopack y el hemograma procesado con contador hematológico automatizado Counter 19 de Wiener lab.

Se analizaron un total de 108 muestras de sangre periférica de perros, provenientes de veterinarias privadas, entre febrero 2016-mayo 2017 con diagnóstico presuntivo de enfermedad parasitaria. Del total de muestras 72 correspondían a machos y 36 a hembras. El cuadro clínico al momento de la consulta veterinaria fue decaimiento, pérdida de apetito, poca ingesta de líquidos, fiebre de 40°C, mialgia, rigidez de nuca y en tres casos parálisis de las extremidades traseras. Ninguno padecía enfermedades de base, pero todos estuvieron parasitados por garrapatas del género *Rhipicephalus*. Los perros iniciaron con los síntomas aproximadamente 4 días previos a la consulta veterinaria. El diagnóstico de laboratorio se realizó a través del extendido de sangre periférica. En un 10% de los casos se observó la presencia de gametocitos característicos de *Hepatozoon* en sangre periférica (6 machos y 5 hembras). La Figura 1 muestra los gametocitos intraleucocitarios observados con microscopía óptica. El 100% de los canes diagnosticados con hepatozoonosis presentaban anemia en distintos grados de severidad con hemoglobina inferior a 11 g/dl (VR: 12 a 18 g/dl), los índices hematimétricos se encontraron normales para la especie canina y neutrofilia con desvío a la izquierda por el hallazgo de metamielocitos y neutrófilos cayados (4). No se observó eosinofilia relativa en contraste con otros reportes de hepatozoonosis en Argentina, pero sí trombocitopenia en el 82% de casos estudiados. En la Figura 2 se observa un gametocito intraleucocitario y la ausencia de plaquetas en el campo microscópico. En la figura 3 se presenta el número total de casos detectados en el laboratorio distribuidos según los meses de estudio evidenciando una mayor aparición de casos durante los meses de septiembre de 2016 a abril de 2017 que se corresponden con los meses de mayores temperaturas en La Rioja, siendo negativos los casos en meses invernales de bajas temperaturas. Probablemente se corresponde con los hábitos estivales del principal vector de *Hepatozoon spp.* la garrapata *Rhipicephalus*.

Aunque ésta es una serie de casos, no representativa de la población canina de la provincia de La Rioja, los resultados indican la presencia y circulación de *Hepatozoon* entre los perros de la ciudad produciendo un cuadro clínico que puede llevar a la muerte. De acuerdo con la Dirección de Protección Animal de la municipalidad de la ciudad de La Rioja (año 2017) se estima que existen alrededor de 10.000 perros

callejeros, cifra inferior a las indicadas por el Colegio de Veterinarios de La Rioja y la Asociación Protectora de Animales que estiman entre 15.000-20.000 perros callejeros en la ciudad. Estos datos y las condiciones favorables para su transmisión sugieren una posible prevalencia real elevada de *Hepatozoon* entre los perros. La importancia de conocer la infección por *Hepatozoon* en un canino es porque la hepatozoonosis está asociada a otras enfermedades parasitarias de importancia para el ser humano como Rickettsiosis, Babesiosis, Borreliosis e incluso Leishmaniasis. Su presencia sería un marcador a tener en cuenta como indicador de la presencia de estas enfermedades. Este estudio es el primer hallazgo en áreas semiáridas de Argentina, aunque aún desconocemos la prevalencia de la infección en canes de nuestra provincia y las características genotípicamente el agente etiológico circulante en la provincia. Se establece la importancia y simplicidad del estudio de los frotis sanguíneos en las mascotas con sospecha de parásitos hemáticos para confirmar este agente. Si bien la sensibilidad con este método es baja, podría destacarse como una herramienta de gran valor para el diagnóstico oportuno de esta y otras parasitosis en canes.

La prevención de la hepatozoonosis se puede establecer a través de un programa con cuatro medidas: Controlar las garrapatas que impida la principal vía de transmisión, evitar el hacinamiento de mascotas, realizar controles veterinarios periódicos y mantener la higiene tanto en espacios públicos como en los hogares.

Responsabilidades éticas

Protección de personas y animales: Los autores declaran que para esta investigación no se han realizado experimentos en seres humanos ni en animales.

Confidencialidad de los datos: Los autores declaran que han seguido los protocolos de su centro de trabajo sobre la publicación de datos de pacientes.

Conflicto de Intereses

Los autores declaran no tener ningún conflicto de intereses.

Agradecimientos

Los autores agradecen a los profesionales veterinarios y bioquímicos que participaron desde la toma de muestra hasta el procesamiento de la información que permitió la realización del presente trabajo de investigación.

Figuras

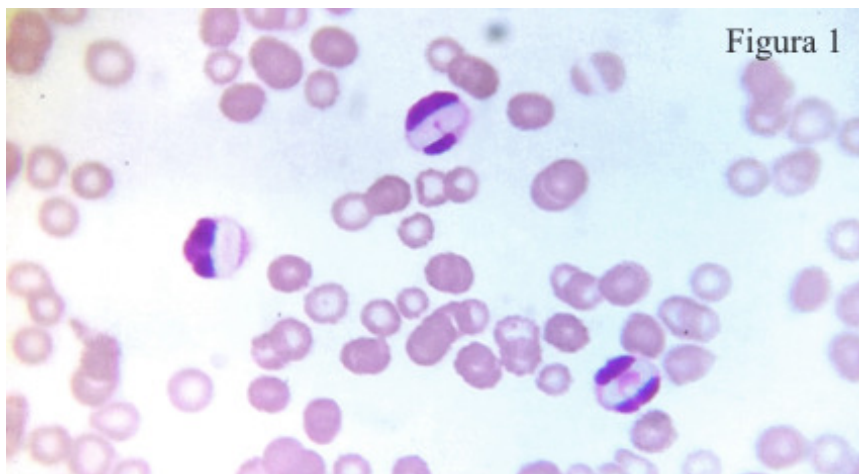


Figura Nro 1.: Extendido de sangre periférica teñido y observado bajo microscopio de campo claro (400x).

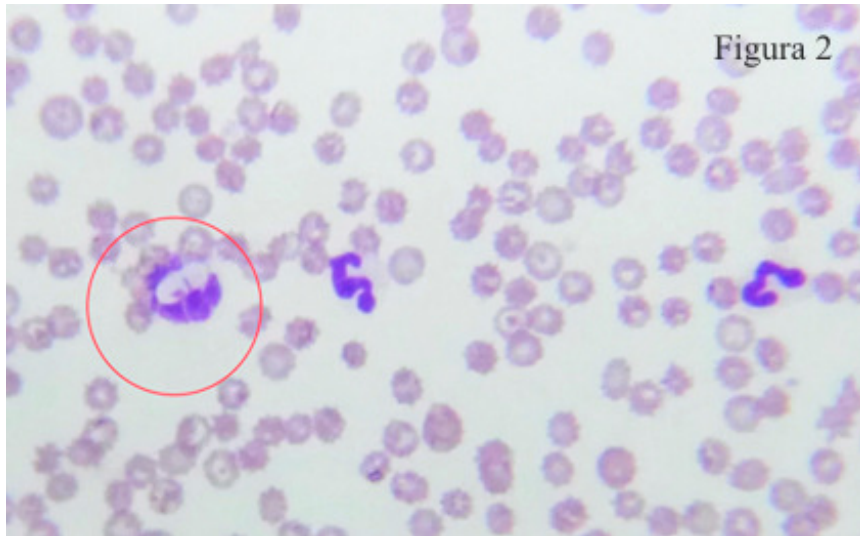


Figura 2

Figura Nro 2: El círculo señala un gametocito de Hepatozoon intraleucocitario y se puede observar la ausencia de plaquetas en el campo microscópico (400x).

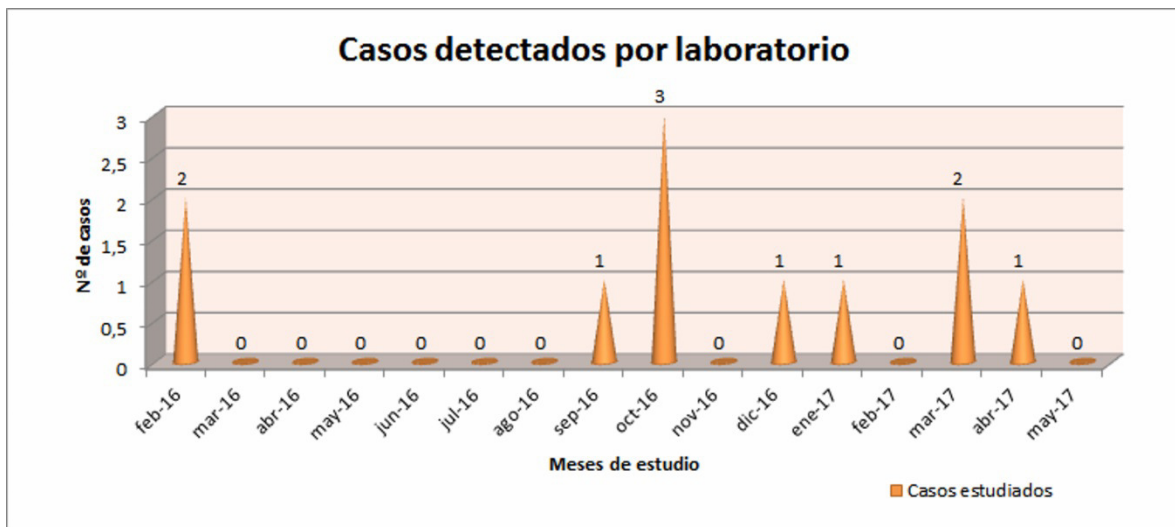


Figura N° 3: Casos de hepatozoonosis reportados por laboratorio por mes de febrero 2016 a mayo 2017.

Bibliografía

- 1- ADAGIO L., MIGUEL M., MEDER A., RIO F., GIMENEZ M., HIERRO J., VAQUERO P., LATTANZI D., MENGELLE P., PETTETA L., MARIANI E., PALLEZZA J., BERTOLDI G., WHEELER J.; Revista Ciencias Veterinarias, 16 (2): 9-22, 2014; Hepatozoonosis canina. Primeros 4 casos documentados en la Ciudad de General Pico, Provincia de La Pampa, Argentina.
- 2- EIRAS D., BASABE J., SCODELLARO C., BANACH D., MATOS M., KRIMER A., BANETH G.; Vet Par 149 (2007):275-279; 2007; First molecular characterization of canine hepatozoonosis in Argentina: evaluation of asymptomatic Hepatozoon canis infection in dogs from Buenos Aires.
- 3- GUGLIELMONE A., NAVA S.; RIA, 34(2) 123-141; 2005; Las garrapatas de la familia Argasidae y de los géneros Dermacentor, Haemaphysalis, Ixodes y Rhipicephalus (Ixodidae) de la Argentina, Distribución y Hoepedadores.
- 4- REBAR A.; ClinicalHandbook Series, 1 edición; Nestlé Purina PetCare Company; 2003; Interpretación del Hemograma Canino y Felino.

- 5- RUIZ M., ZIMMERMANN R., BONO M., PERALTA J.; XII Jornada Nacional de Divulgación Técnico Científica 2011, Facultad de Ciencias Veterinarias, Universidad Nacional de Rosario; 2011; Hallazgo de Hepatozoon canis en la ciudad de Esperanza, Santa Fe, Argentina
- 6- SILVA M., RODRIGUEZ M., ROSA A., PEREIRA M., MARQUEZ A.; RevMedVet, 6:489-492; 1999; Hepatozoon canis: primer caso en Buenos Aires, Argentina.
- 7- VARISCO M.; STASSI A., ZIMMERMANN R., WIDENHORN N., RUIZ M.; XIV Jornadas de Divulgación Técnico-Científica, Facultad de Ciencias Veterinarias, Universidad Nacional de Rosario, 2013, Casilda, Santa Fe, Argentina; Hallazgo de Hepatozoon canis en localidades de la provincia de Entre Ríos, Argentina.